

CASE REPORT

CAVALLO-FERITA TRAUMATICA

INFORMAZIONI GENERALI

Castrato, purosangue, 14 anni,
ferita durante il trasporto.

TRATTAMENTO PRECEDENTE

Dopo 7 giorni di trattamento con antisettico ed antibiotico, inizio di formazione del "Cheloide" e peggioramento della ferita con esposizione dell'osso.

Inizia il trattamento con  **VET** all'8° giorno dopo l'infortunio.

TRATTAMENTO CON VET

PULIZIA DELLA FERITA

Soluzione salina

MEDICAZIONE SECONDARIA

Bendaggio compressivo semi-occlusivo

ALTRO

Trattamento antisettico è stato interrotto l'8° giorno e quello antibiotico il 14° giorno dopo l'infortunio.

RISULTATI

TEMPO DI CHIUSURA DELLA FERITA

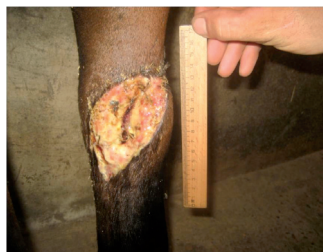15 settimane

TEMPO DI CRESCITA DEI PELI

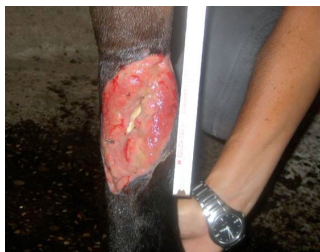4 settimane

OSSERVAZIONI

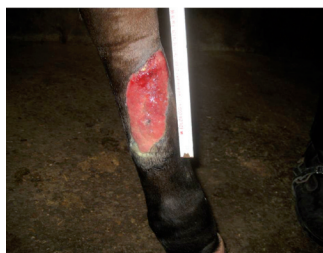Regressiono veloce del tessuto di granulazione esuberante.



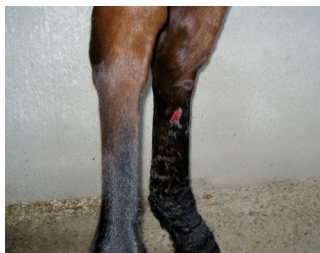GIORNO 0 Inizio trattamento  **VET**



GIORNO 14




GIORNO 28




GIORNO 90

CONCLUSIONE VETERINARIA

Dr. Fiorella Carnevali
Italia

*"La ferita ha subito iniziato a formare un esuberanza di tessuto di granulazione. La combinazione di  **VET** con un bendaggio semi-occlusivo ha attivato un perfetto controllo del tessuto di granulazione esuberante. La ferita è poi guarita senza complicazioni."*

*" **VET** ha un effetto antimicrobico e favorisce la guarigione delle ferite in modo ideale, permette un trattamento di tali ferite senza la necessità di ulteriore trattamento antisettico."*

PRODUTTORE

Phytoceuticals AG
CH-8134 Adliswil
www.phytoceuticals.ch

IMPORTATORE ESCLUSIVO PER L'ITALIA

Endospin Italia s.r.l.
Tel. +39 0635503881 - Fax +39 0635503779
info@endospin.it
www.endospinitalia.it



BREVETTO 